医学论著 | 基础研究

食管康对反流性食管炎模型大鼠呼吸链 Complex Ⅰ、Ⅳ活性影响的实验研究

胡蓆宝，田晶晶，袁红霞

摘要　目的：观察食管康对反流性食管炎（RE）模型大鼠 complex Ⅰ、Ⅳ活性的影响。**方法：**将 64 只健康雄性 Wistar 大鼠随机分为 4 组，即正常对照组、模型组、西药治疗组和食管康治疗组，每组 16 只。采用改良的“食管 - 十二指肠端侧吻合术”制备大鼠 RE 模型，分为模型组、食管康组及西药组。从术后第 6 天开始，正常对照组、模型组给予生理盐水灌胃，药物治疗组分别给予食管康、兰索拉唑 + 加枸橼酸莫沙必利灌胃，治疗 14 天后，观察 RE 模型大鼠食管组织 complex Ⅰ、Ⅳ活性的表达情况。**结果：**模型组大鼠食管组织 complex Ⅰ、Ⅳ活性较正常组明显降低，差异有统计学意义（$P<0.01$），食管康组及西药组大鼠食管组织 complex Ⅰ、Ⅳ活性较模型组明显升高，差异有统计学意义（$P<0.05$），食管康组与西药组的大鼠食管组织 complex Ⅰ、Ⅳ活性表达差异无统计学意义（$P>0.05$）。**结论：**食管康提高食管组织中 complex Ⅰ、Ⅳ活性，保持呼吸链完整性，增加线粒体氧利用能力和氧化磷酸化功能，从而改善线粒体膜结构的完整性，起到对 RE 的治疗作用。

关键词：反流性食管炎；食管康；气机升降；能量代谢；呼吸链复合物Ⅰ；呼吸链复合物Ⅳ

中图分类号：R 573.3　**文献标识码：**A　**文章编号：**1007-6948(2020)02-0243-06

doi：10.3969/j.issn.1007-6948.2020.02.007

Observation of Shiguankang on Respiratory Chain Complex Ⅰ and Ⅳ Activities of Reflux Esophagitis Model Rats

HU Xi-bao, TIAN Jing-jing, YUAN Hong-xia　*Department of Spleen and Stomach, First Teaching Hospital of Tianjin University of Traditional Chinese Medicine, Tianjin (300193), China*

Abstract: Objective　To observe the effect of Shiguankang on the complex Ⅰ and Ⅳ activities of reflux esophagitis (RE) model rats.　**Methods**　64 male Wistar rats were randomly divided into 4 groups: normal control group, model control group, western medicine group and Shiguankang group, which 16 rats in each group. The model group was given the operation of esophagus through improved end-to-side anastomosis of the duodenum. Five days after the operation, the alive rats were randomly divided into model control group, western medicine group and Shiguankang group. From the sixth day after the operation, NS normal saline was given to the normal group and model control group, and Shiguankang was to the Shiguankang group, meanwhile, gavelans oprazole combined with mosapride were to the western medicine control group. Then the activities of complex Ⅰ and Ⅳ were observed.　**Results**　The activities of complex Ⅰ and Ⅳ of the model group were significantly lower than that in the normal group, which the difference was statistically significant ($P<0.01$). The activities of complex Ⅰ and Ⅳ of the western medicine group and Shiguankang group were higher than those in the model group, which the difference were statistically significant ($P<0.05$). Compared with the western medicine group, the activities of complex Ⅰ and Ⅳ of Shiguankang group increased unclearly, which the difference was not statistically significant ($P>0.05$).　**Conclusion**　By adjusting Qi movement of spleen and stomach, Shiguankang can increase the activities of complex Ⅰ and Ⅳ of esophageal tissue, maintain the integrity of Mitochondrial Respiratory Chain, increase the mitochondrial oxygen utilization ability and oxidative phosphorylation function. So it can improve the integrity of mitochondrial membrane structure and treat RE.

Key words: Reflux esophagitis; Shiguankang; Qi ascending and descending movement; energy metabolism; respiratory chain complex Ⅰ; respiratory chain complex Ⅳ

国家自然科学基金项目（81173243）

天津中医药大学第一附属医院脾胃科（天津 300193）

通信作者：胡蓆宝，E-mail：tjjhxb@126.com

(C)1994-2022 China Academic Journal Electronic Publishing House. All rights reserved.　http://www.cnki.net

胃食管反流病（GERD）是指胃酸和（或）胃内容物反流到食管、口腔甚至呼吸道引起的一系列症状及并发症[1]。反流性食管炎（RE）属于GERD 范畴，是一种常见的慢性消化系统疾病，是指胃和（或）十二指肠的内容物反流到食管，引起食管黏膜出现炎症改变、点片状糜烂，甚至形成溃疡。RE 的主要临床症状表现为胸骨后烧灼感、烧心、反酸等症状。近年来，伴随着人们生活方式、饮食结构的改变，RE 的发病率逐年上升[2-3]。西药治疗 RE 的药物包括 PPI、黏膜保护剂及促胃动力药等，可以短期控制 RE 症状，但是长期效果不明显，而且不能从根本上解决问题，存在着复发率高等弊端[4-5]。

目前，多数中医临床学者采用不同方剂辨证论治 RE，均取得了比较满意疗效，线粒体 (脾) 是机体细胞正常运行的“气血生化之源”，在机体炎症调控中发挥核心作用，改善线粒体功能对于炎症相关疾病的治疗具有重要意义，呼吸链 complex Ⅰ和 complex Ⅳ在线粒体能量代谢和维持线粒体结构、功能过程中具有非常重要的作用。本实验拟通过观察中药食管康颗粒对 RE 模型大鼠食管黏膜线粒体呼吸链 complex Ⅰ和 complex Ⅳ活性的表达情况，探讨食管康治疗 RE 的作用机制，从线粒体代谢角度为 RE 的治疗提供新思路。

1　材料与方法

1.1　实验材料

1.1.1　实验动物　64 只健康的雄性 Wistar 大鼠购于斯贝福（北京）生物技术有限公司，许可证号：SCXK（京）2016-0002，常规饲养，饲养室紫外线照射消毒，饲养笼过氧乙酸消毒，保持室内相对恒温，湿度控制在 50% ~ 60%，每日自由饮用自来水，进食标准的颗粒食物。

1.1.2　实验药品　（1）食管康组：旋覆花 15 g，代赭石 5 g，炙甘草 10 g，人参 10 g，半夏 10 g，延胡索 15 g，黄连 18 g，吴茱萸 3 g 等。以上药味采用中药配方颗粒 (江阴市天江药业有限公司) 加热水（水温 100 ℃）约 200 mL 充分搅拌。中药药材全部由天津市南开医院提供，根据人与动物的体表面积进行换算，并煎制成 1 g/mL 生药的溶液，根据人与动物给药剂量换算，大鼠每日给药剂量为生药 10 g/kg。（2）西药对照组：兰索拉唑肠溶片联合枸橼酸莫沙必利分散片，研为细粉末后，配制浓度为 0.15 mg/mL 的混悬液备用。

1.1.3　实验试剂与器械　电子天平，购自德国 Sartorius 公司，型号：Cubis® MSA224S-000-DA；电热恒温水浴槽，型号：HWS-24；-80 ℃低温冰箱，型号：MDF-C8V(N)；4 ℃低温冰箱，型号：HXC-106；脱色摇床，型号 TS-100；电泳仪，型号 BG-subMIDI；低温离心机，购自德国 Sigma，型号 3-30K；SDS-PAGE，凝胶成像系统 UVP，型号 GelDoc-It310；ChemiDoc MP 化学发光成像系统 Bio-rad，型号 170-8280。Anti-complex Ⅰ一抗和 Anti-complex Ⅳ一抗购于 Invitrogen 公司，β-actin 购自杭州华安生物技术有限公司，二抗羊抗鼠和羊抗兔 IgG 购自圣克鲁斯生物技术公司。

1.2　方法

1.2.1　动物分组　将 64 只大鼠随机分为 4 组：正常对照组、模型组、西药治疗组和食管康组，每组 16 只。采用改良后的“食管 - 十二指肠端侧吻合术”方法造模[6]，应用 10%水合氯醛（0.3 mL/100 g）腹腔注射，麻醉后将造模大鼠固定在手术板上，备皮消毒后，取上腹部正中的剑突下约 0.5 cm 处，纵行切开皮肤约 2 cm，然后沿腹白线剪开肌层和腹膜，将胃提出，剪断肝胃韧带，显露食管，分离食管下段迷走神经及血管，丝线结扎贲门，固定食管，预防食管回缩，从贲门上 0.3 cm 处切断食管；缝合贲门并荷包包埋入胃中，保留全胃；在距幽门 1 cm 处侧壁避开血管纵行切开十二指肠壁约 0.5 cm；随后将食管下端全层与十二指肠切口行端侧吻合（6/0 带线缝合针缝合），前后左右四壁四针缝合即可，缝合之后尽量轻轻将胃、食管、十二指肠按原位置回纳，以避免感染及粘连；关腹前于腹腔内注射盐酸左氧氟沙星注射液（1.5 mg/kg，扬子江药业集团有限公司），然后进行分层缝合，迅速关腹，消毒皮肤。术后 24 h 禁食不禁水，术后 3 d 内，每天每只大鼠腹腔注入盐酸左氧氟沙星注射液 1.5 mg/kg，且给予注射用葡萄糖盐水饮用，此后常规喂养。将成模的动物随机分为三组：模型组、食管康组及西药组。

1.2.2　药物干预　正常对照组 16 只大鼠与各治疗组同日开始，用生理盐水 1 mL/100 g 体重进行灌胃，2 次 /d，与各治疗组同时处死。模型对照组 16 只大鼠于造模后第 6 天用生理盐水 1 mL/100 g 体重进行灌胃，2 次 /d，与治疗组同日处死。食管康组、西药治疗组 2 组，每组 16 只大鼠。于造模术第 6 天开始，用相应药液 1 mL/100 g 体重进行灌胃，2 次 /d，治疗 14 天后，处死各组动物，开始进行指标检测。

(C)1994-2022 China Academic Journal Electronic Publishing House. All rights reserved.　http://www.cnki.net

1.2.3 处死及取材 动物禁食不禁水 1 天后处死，用 10% 的水合氯醛 (0.3 mL/100 g) 腹腔注射麻醉，开腹后尽快取出食管纵切一分为二，一份放入 10% 福尔马林液中送病理科，另一份称重之后用生理盐水冲洗，放入液氮中，置于 -80 ℃冰箱中保存。

1.2.4 观察指标及指标检测方法 （1）食管黏膜的肉眼表现：各组大鼠麻醉之后，迅速进行开腹，取自胃与食管交界上 0.5 cm 处向咽喉部方向截取长约 1.5~2.0 cm 的食管，用冰生理盐水将食管腔漂洗后，肉眼观察食管大体的表现，并进行肉眼 RE 分级，之后迅速将食管组织放入 10% 福尔马林固定液中，防止自溶；（2）病理形态学观察：将固定好的食管组织送病理科制备食管组织石蜡切片进行 HE 染色，在光学显微镜下观察病理组织学分级（参考 2004 年由中华医学会消化内镜分会颁布的《反流性食管炎诊断及治疗指南》见表 1、表 2。）（3）食管组织 complex Ⅰ、Ⅳ活性的检测：应用 Western blotting 法测定标本中大鼠食管组织 complex Ⅰ、Ⅳ的活性，测定的过程按照试剂盒说明书进行严格操作。

表 1 反流性食管炎肉眼表现分级

分级	食管黏膜内镜下表现	积分
0 级	正常	0
Ⅰ a 级	点状或条状发红、糜烂 < 2 处	1
Ⅰ b 级	点状或条状发红、糜烂≥ 2 处	1.5
Ⅱ级	有条索状发红、糜烂，并有融合，并非呈全周性，融合 <3/4	2
Ⅲ级	病变广泛，发红、糜烂融合呈全周性，融合≥ 3/4	3

表 2 反流性食管炎病理分级

病理改变	分级		
	轻度	中度	重度
鳞状上皮增生	+	+	+
黏膜固有层乳头延伸	+	+	+
上皮细胞层内炎细胞浸润	+	+	+
黏膜糜烂	-	+	-
溃疡形成	-	-	+
Barrett' s 食管改变	-	-	+/-

注：病理分级积分：正常为0分，轻度为1分，中度为2分，重度为3分

1.3 统计学方法 使用 SPSS 19.0 软件进行统计学分析，计量资料以 $\bar{x} \pm s$ 表示，多组间比较采用单因素方差分析；组间两两比较采用 *LSD-t* 检验，以 $P<0.05$ 为差异有统计学意义。

2 结果

2.1 各组大鼠死亡原因分析 正常组大鼠在实验过程中无死亡，造模组大鼠于处死前，48 只大鼠共死亡 8 只，死亡率约为 16.67%。其中 2 只死于弥漫性腹膜炎，2 只死于吻合口狭窄，1 只死于肠梗阻，3 只死于吸入性肺炎。剩余大鼠各组为模型组 12 只，食管康组 15 只，西药组 13 只。

2.2 食管黏膜肉眼的表现 正常组大鼠的食管黏膜光滑，无充血水肿表现；灌胃 14 天后，模型组大鼠食管下段黏膜水肿，颜色鲜红，可见点片状充血、糜烂，部分融合为溃疡；食管康组大鼠食管黏膜结构光滑，少数食管下段黏膜轻度充血水肿，未见糜烂及溃疡；西药组大鼠食管黏膜结构相对完整，部分食管可见条索状充血，少数可见条索状糜烂，未见明显溃疡。各组大鼠 RE 肉眼分级分布及积分情况见表 3。

(C)1994-2022 China Academic Journal Electronic Publishing House. All rights reserved. http://www.cnki.net

表 3　各组大鼠食管黏膜肉眼分级及积分

组别	例数 (*n*)	各组大鼠食管黏膜肉眼分级 (*n*)					积分（$\bar{x} \pm s$）
		0 级	Ⅰ a 级	Ⅰ b 级	Ⅱ级	Ⅲ级	
正常组	16	15	1	0	0	0	0.06 ± 0.27
模型组	12	0	0	3	5	4	2.25 ± 0.66[a]
食管康组	15	0	5	8	1	1	1.34 ± 0.41[bc]
西药组	13	0	1	8	2	2	1.73 ± 0.34[b]

注：[a]与正常组比较，$P<0.01$；[b]与模型组比较，$P<0.05$；[c]与西药组比较，$P<0.05$

2.3　食管黏膜光镜下表现　正常组大鼠食管光镜下黏膜层表面为完整的鳞状上皮，其基底的细胞层有少许内分泌细胞；模型组大鼠食管黏膜层有明显的炎性细胞浸润，局部黏膜糜烂；食管康组大鼠食管黏膜上皮恢复，炎性细胞明显减少；西药组大鼠食管黏膜可见炎细胞弥漫水肿，基层仍可见炎细胞浸润，各组大鼠 RE 光镜下分级分布及积分情况见表 4，图 1~4。

表 4　各组大鼠食管黏膜病理组织学分级

组别	例数（*n*）	病理分级（*n*）				总积分	积分（$\bar{x} \pm s$）
		正常	轻度	中度	重度		
正常组	16	15	1	0	0	1	0.06 ± 0.27
模型组	12	0	2	6	4	26	2.39 ± 0.67[a]
食管康组	15	0	11	3	1	20	1.21 ± 0.61b[c]
西药组	13	0	8	3	2	20	1.55 ± 0.71[b]

注：[a]与正常组比较，$P<0.01$；[b]与模型组比较，$P<0.05$；[c]与西药组比较，$P<0.05$

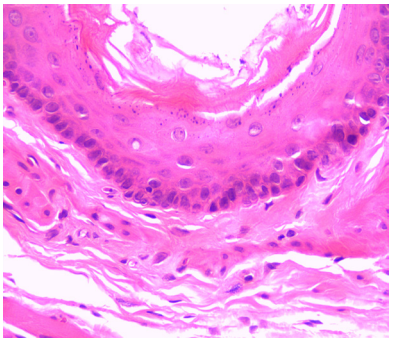

图 1　正常组大鼠食管黏膜（×400）

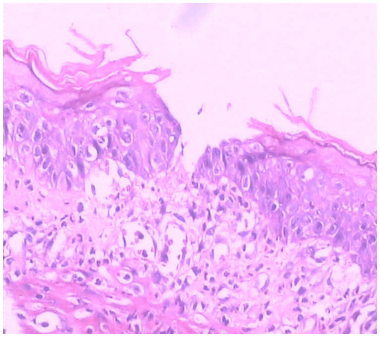

图 2　模型组大鼠食管黏膜（×400）

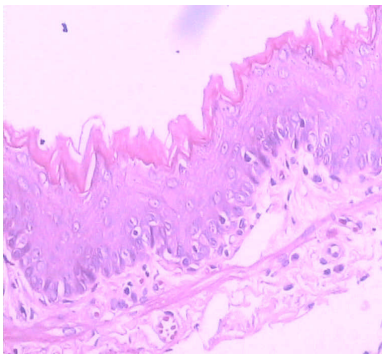

图 3　西药组大鼠食管黏膜（×400）

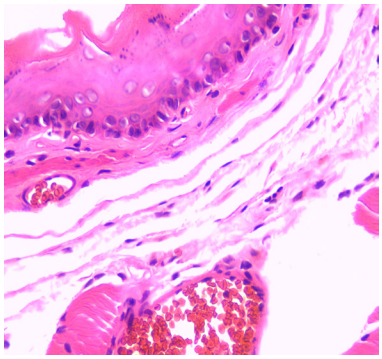

图 4　食管康组大鼠食管黏膜（×400）

(C)1994-2022 China Academic Journal Electronic Publishing House. All rights reserved.　http://www.cnki.net

2.4 食管组织 complex Ⅰ、Ⅳ活性的检测 模型组大鼠食管组织 complex Ⅰ、Ⅳ活性较正常组明显降低，差异有统计学意义（$P<0.01$），食管康组及西药组大鼠食管组织 complex Ⅰ、Ⅳ活性较模型组明显升高，差异有统计学意义（$P<0.05$），食管康组与西药组比较，大鼠食管组织 complex Ⅰ、Ⅳ活性表达差异无统计学意义（$P>0.05$），见表 5，图 4，5。

表 5 complex Ⅰ、Ⅳ灰度值参数与内参 β-actin 灰度值参数比值

组别	例数（n）	complex Ⅰ/β-actin	complex Ⅳ/β-actin
正常组	16	1.624 ± 0.071	1.982 ± 0.071
模型组	12	0.324 ± 0.014[a]	0.262 ± 0.013[a]
食管康组	15	0.733 ± 0.048[b]	0.612 ± 0.027[b]
西药组	13	0.679 ± 0.061[b]	0.582 ± 0.081[b]

注：[a]与正常组比较，$P<0.01$；[b]与模型组比较，$P<0.05$

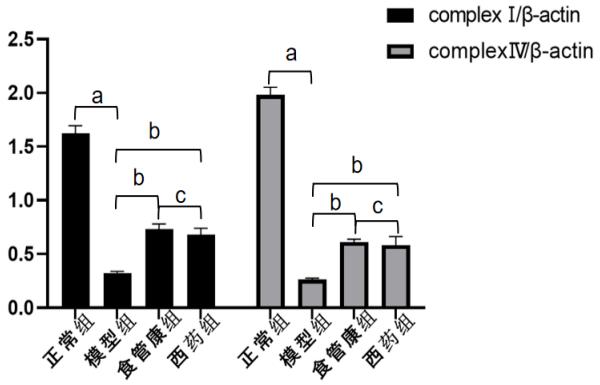

注：[a] 与正常组比较，$P<0.01$；[b] 与模型组比较，$P<0.05$；[c] 与西药组比较，$P>0.05$

图 4 各组大鼠食管组织 complex Ⅰ、Ⅳ活性表达情况



图 5 各组大鼠食管组织 complex Ⅰ、Ⅳ活性表达情况

3 讨论

中医学并无 RE 的病名，根据该病的主症及临床表现归于中医“反胃”“吐酸”“呕吐”“噎膈”等范畴。RE 的病位主要在食管，与肝、脾、胃等关系密切，基本的病机为脾胃虚弱，而病机之关键则为中焦气机升降的失常。课题组成员提出“脾胃虚弱”为 RE 的发病之本，病机关键为“肝胃不和，胃气上逆”，情志不畅、饮食不节、劳倦或久病等致脾胃虚弱，肝在五行属木，主动，主升，主疏泄，肝为血之藏，司情志，喜条达、恶抑郁。若脾胃虚弱，肝木偏亢而克制脾土，即“土虚木乘”，而致中焦气机升降失常，脾胃运化功能失职，气机郁结，肝气夹胃浊上逆，出现肝胃不和，胃气上逆，发生 RE。故临证中食管康颗粒治疗各种类型的 RE 疗效显著[7-8]。

食管康颗粒是在《伤寒论》中经方“旋覆代赭汤”的基础上加左金丸，芍药甘草汤，再佐以延胡索，郁金，丹参而成，其方证要点为脾胃虚弱，肝胃不和，胃气上逆。旋覆花降气化痰，降逆止呕，其质轻而气主下，可降胃气无伤脾碍胃之弊，并有疏肝中郁结之功；代赭石功善降逆止呕，下气降痰，该药重镇降逆可疗胃气不降，开胸膈，坠痰涎治喘息，平肝降胃镇冲，治冲气上逆，与旋覆花合用，佐助降逆化痰止呕之效，降逆化痰，益气和胃；半夏辛开，燥功善降逆和胃止呕，燥湿化痰；黄连清胃热，泻肝火；吴茱萸疏肝和胃，降逆止呕，二者为《丹溪心法》中之左金丸，辛开苦降，肝胃同调，佐君药增强清肝和胃之功，共为臣药；白芍养肝血，益肝阴，缓急止痛；由于此病多病程较长，久病则入络化瘀，加丹参活血止痛，郁金清热疏肝，解郁除烦，共为佐药；炙甘草健脾和胃，调和诸药。纵观全方，配伍严谨，协调升降，平调气血，降中有升，升中有降，降中有补，标本兼顾，诸药配合，共成健脾益气，疏肝和胃，达到重建中焦气机的升降功能，使气逆得除，脏腑和谐状态得复。

(C)1994-2022 China Academic Journal Electronic Publishing House. All rights reserved. http://www.cnki.net

线粒体是半自主性的细胞器，是机体细胞正常运行的“动力工厂”，可以氧化分解全身的营养物质（水谷精微），为全身细胞的生命活动提供重要的能量[9]，是机体细胞正常运行的“气血生化之源”，也就是说机体细胞的中医之“脾”。与线粒体呼吸链的电子传递偶联形成的跨线粒体内膜质子梯度是生命活动中腺嘌呤核苷三磷酸（ATP）合成最主要的动力。线粒体是通过三羧酸循环、氧化磷酸化的过程，把营养物质（水谷精微）氧化生成 ATP(气)，同时利用甘氨酸和琥珀酸单酰 CoA，共同合成血红素（“血”），可见，线粒体（脾）是机体细胞正常运行的“气血生化之源”。

呼吸链位于线粒体内膜上，糖、脂肪、蛋白质在代谢过程中形成电子，通过线粒体呼吸链依次传递，最终产生 ATP，为组织细胞提供能量。线粒体内膜呼吸链复合体包括 complex Ⅰ (NADH 泛醌氧化还原酶)、complex Ⅱ（琥珀酸泛醌氧化还原酶）、complex Ⅲ（细胞色素 C 还原酶）、complex Ⅳ（细胞色素 C 氧化酶）、complex Ⅴ (ATP 合成酶) 及一系列的辅酶[10-11]，线粒体呼吸链复合物的活性浓度变化直接反映着线粒体呼吸功能的变化[12]，其可保护线粒体膜结构的完整性，改善氧化磷酸化的功能，对维持机体正常的能量代谢有重要意义[13-14]。

呼吸链 complex Ⅰ是线粒体呼吸链的首个门户，在线粒体能量代谢过程中具有非常重要的作用，其在电子传递的过程中泵出偶联质子，形成了线粒体基质和膜间隙的质子梯度，从而可以促进线粒体 ATP 的合成[15-16]。呼吸链 complex Ⅳ位于呼吸链的末端，催化细胞色素氧化，亦可以促进 ATP 的合成，其酶活性的发挥对维持线粒体结构、功能有很重要的意义。研究证明[17]，脾虚组大鼠脾脏的线粒体 complex（Ⅰ-Ⅳ）的活性均明显低于正常组，证实脾虚证中脾脏组织的 ATP 合成能力出现障碍，考虑与其氧化磷酸化过程 complex 活性的改变有相关性。

综上所述，RE 模型组大鼠食管组织中 complex Ⅰ、Ⅳ活性较正常组明显降低，而经过食管康颗粒健脾益气，疏肝和胃治疗后，达到重建中焦气机的升降功能，使食管组织中 complex Ⅰ、Ⅳ活性升高，提示食管康颗粒治疗 RE 的机制，可能为增加机体组织线粒体呼吸链酶的活性，保持呼吸链的完整性，提高线粒体氧利用的能力和氧化磷酸化的功能，从而改善线粒体膜结构的完整性，改善食管下括约肌的正常舒缩，减少反流的发生，从而达到治疗 RE 的目的。

参考文献：

[1] 中华中医药学会脾胃病分会 . 胃食管反流病中医诊疗专家共识意见（2017）[J]. 中国中西医结合消化杂志 ,2017,25（5）: 321-326.

[2] 杜昕 , 苏铁柱 , 张玉萍 , 等 . 中医药治疗反流性食管炎研究进展 [J]. 临床合理用药杂志 , 2019, 12(2): 174-176.

[3] Song EM, Jung HK, Jung JM. The association between reflux esophagitis and psychosocial stress [J]. Dig Dis Sci, 2013, 58(2):471-477.

[4] 樊敏 , 曾斌芳 . 反流性食管炎的中医研究进展 [J]. 新疆中医药 , 2018, 36(3): 85-88.

[5] 吴振华 , 杜昕 , 严满 , 等 . 基于气机升降理论评价旋覆代赭汤加减治疗胃阴不足型反流性食管炎的临床疗效 [J]. 时珍国医国药 , 2019, 30(2): 393-395.

[6] 田晶晶 , 胡蓆宝 , 袁红霞 , 等 . 食管康颗粒对反流性食管炎模型大鼠血清 T3、T4 的影响 [J]. 四川中医 , 2015, 33(3): 49-52.

[7] 田晶晶 , 王平 , 袁红霞 . 基于气机升降理论观察食管康颗粒治疗反流性食管炎疗效观察 [J]. 云南中医中药杂志 , 2015, 36(8): 24-27.

[8] 苏毅，杜昕 , 高玮，等. 基于气机升降理论观察食管康颗粒治疗反流性食管炎的价值体会 [J]. 心理月刊，2019，20(14):198.

[9] 谷金科 , 宗帅 , 吴萌 , 等 . 线粒体呼吸链超超级复合物 : 能量大分子机器的终极形态 [J]. 中国细胞生物学学报 , 2018, 40(4): 463-469.

[10] Enríquez JA. Supramolecular organization of respiratory complexes [J]. Annu Rev Physiol, 2016, 78(1):533-561.

[11] Guo RY, Gu JK, Wu M, et al. Amazing structure of respirasome: unveiling the secrets of cell respiration [J]. Protein Cell, 2016, 7(12):854-865.

[12] Distelmaier F., Koopman WJ, van den Heuvel LP, et al. Mitochondrial complex I deficiency: from organelle dysfunction to clinical disease [J]. Brain, 2009, 132(4):833-842.

[13] 蒋道芳 , 张晓丽 . 线粒体损伤与急性肾损伤的研究进展 [J]. 生理科学进展 , 2017, 48(4): 269-273.

[14] 朱云仙 , 张斌霞 , 潘涛 . 养心 2 号方对慢性心力衰竭大鼠心肌组织 ATP 及 MMP 的影响 [J]. 南京中医药大学学报 , 2016, 32(3): 274-278.

[15] 吕宝北 , 赵鹏翔 , 张鑫 , 等 . 线粒体呼吸链复合物 I 结构和功能的研究进展 [J]. 现代生物医学进展 , 2018, 18(2): 356-359, 380.

[16] 郭润域 , 杨茂君 . 同呼吸共命运 : 线粒体呼吸链超级复合物 [J]. 自然杂志 , 2017, 39(1): 5-11.

[17] 屈小虎 , 陈慧 , 黄玲 , 等 . 脾气虚证和脾不统血证模型大鼠脾脏能量代谢的比较研究 [J]. 中华中医药学刊 , 2018, 36(6): 1355-1358.

（收稿：2019-09-19　发表：2020-04-10）

(C)1994-2022 China Academic Journal Electronic Publishing House. All rights reserved. http://www.cnki.net